Эстетика металлокерамики: все зависит от того, что из нее сделают

Зубной техник **Ренато Карретти**
Zahntechnik Lanfranconi AG
CH-8046 Zürich, Schweiz
Telefon +41 44 372-1929
Telefax +41 44 372-2229
E-Mail: lanfranconiag@yahoo.de

Ключевые слова: металлокерамика, глянец внешней поверхности, примерка пробного обжига, прозрачность.

Введение

Независимо от выбора каркасного материала – циркон или металл – оценка керамической облицовки во рту пациента является решающим фактором в окончательной эстетике реставрации. Оба материала имеют свои специфические свойства, и требуют от зубного техника высокого мастерства. Именно при изготовлении сложных в техническом плане металлокерамических работ очень важна примерка во рту и индивидуальные доработки на месте. На примере трех клинических случаев рассматриваются три критические и, в то же время, обыденные ситуации. Во всех случаях были исполнены металлокерамические реставрации, которые без их оценки *in situ* не получились бы удачными.

«Модный» циркон

Циркон в настоящее время очень в моде. Системы CAD/CAM сейчас у всех на устах, и во многих лабораториях и клиниках пытаются повсеместно расширить машинное изготовление реставраций. Однако, старый надежный способ изготовления каркаса путем моделирования, паковки, отливки, распаковки и обработки все еще не потерял свой актуальности. Опытные зубные техники ценят универсальность металлокерамики, которой не обладает циркон. В определенных проблемных случаях металлокерамика эстетически даже превосходит циркон. Имеются также существенные различия в зависимости от страны. Если в Германии и Швейцарии очень много работают с цирконом, то в других европейских странах как и прежде металлокерамика остается нормой. Данная статья посвящена вопросу, как обычным способом добиться хороших, надежных и высокоэстетичных результатов.

Два мира: реставрация на модели и реставрация во рту

Выбор каркасного материала влечет за собой далеко идущие последствия, что выражается, не только в прочности и надежности но и в конечной эстетике керамической облицовки: У зубного техника часто нет возможности увидеть свои готовые работы во рту пациента. Техники работают с моделями – это их реальность. Но для правильной оценки клинической ситуации этого недостаточно, потому что на моделях облицовки смотрятся совсем по-другому, чем в *situ*. Соотношения света и тени во рту, разница светопреломления и светоотражения в керамике, влияние соседних зубов на восприятие цвета реставрации – все это факторы, которые отсутствуют при оценке работы на гипсовой модели. Поэтому примерка во рту имеет очень важное значение, особенно при работах с претензией на безупречную эстетику.

Особый случай – работы с опорой на имплантаты

При постановке имплантатов с резьбой примерка проблематична из-за высоких трудозатрат, потому что временная конструкция, также с резьбой, должна быть удалена. Для экономии времени в подобных случаях, как правило, отказываются от примерки *in situ*. При этом возможно получить лишь приблизительное представление: ни форму, ни цвет невозможно правильно оценить без непосредственного орального окружения.

Металлокерамика для самых высоких требований: три клинических случая

Далее показаны три случая, где выбор металлокерамики был необходим по ряду причин, а так же этетика готовой реставрации без примерки и корректировок

техником на месте не была бы удовлетворительной. Циркон здесь не обсуждался по следующим причинам:

- врач-стоматолог стремился к надежности и поэтому выбрал стабильные металлокерамические коронки;
- не имело смысла ставить цельнокерамическую коронку на металлический абатмен;
- сильно потемневшая культя просвечивалась бы серым через цирконовый каркас и облицовку;
- в металле абатмены могут иметь наклон до 15°, в цирконе до настоящего времен – в зависимости от используемой системы – это пока невозможно. (В лаборатории автора все абатмены вкручиваются сразу и часто имеют наклон.)

Случай 1. Требование – прозрачность

Женщина-пациентка около 50 лет обратилась к врачу со сломанным зубом 21 (снимок 1). Так как корень тоже был сломан, зуб удалили, его должен был заменить имплантат с металлокерамической коронкой. Это обычный случай, когда требуется не идеальная эстетика с белоснежными зубами, а в первую очередь – что так же имеет место в других представленных примерах – необходима работа, которая не смотрелась бы во рту как реставрация и не выделялась среди соседних зубов.

После удаления зуба сначала был поставлен кламмерный протез, с таким расчетом, что десневой сосочек перед имплантацией специально был подготовлен для создания впоследствии гармоничной формы (снимок 2). После постановки имплантата было достаточно времени для регенерации десны, которая находится сейчас в прекрасной форме (снимок 3).

Техника нанесения облицовки

Особая задача заключалась в восстановлении специфической прозрачности всего зуба, чтобы реставрация была похожа на соседний зуб 11. Уже для первого обжига (VM 13/VITA Zahnfabrik) были наложены слои базового дентина в соотношении 1:1 и затем 1:2 (массы Base Dentine и Neutral NT), что обеспечило необходимую прозрачность. Чтобы приблизиться по цвету к соседнему зубу, перед вторым обжигом были нанесены красители VITA Interno и закреплены промежуточными обжигами.

Затем последовал слой чистой нейтральной массы, поверхностная коррекция с помощью красителей VITA AKZENT Plus и в заключение был проведен обжиг глазури. Хотя красители VITA AKZENT Plus наносятся только по поверхности, из-за необходимости очень незначительной коррекции и нужного для этого очень малого количества цвета, облицовки не смотрятся раскрашенными.

Решающим фактором при определении правильного уровня прозрачности был вид не на модели (снимок 4), а примерка *in situ*. Кламмерная временная

Снимок 1. Исходная ситуация: сломанный зуб 21 со сломанным корнем (зеленая стрелка); потемневшие пломбы в видимом участке, которые не были заменены; выраженная прозрачность соседнего зуба 11, особенно заметно на инцизальном крае.

Снимок 2. Кламмерная временная конструкция на зуб 21 и для формирования десневого сосочка для гармоничного прилегания десны.

Снимок 3. Отличный десневой сосочек после заживления имплантата.

Снимок 4. На модели нельзя оценить, насколько керамическая реставрация подходит во рту по цвету, форме и прозрачности.

Снимок 5. Та же самая коронка, что и на снимке 4 при примерке во рту после первого обжига позволяет оценить ее внешний вид. У нее такая же прозрачность, как и у соседнего зуба 11.

Снимок 6. На первый взгляд трудно распознать коронку: коронка хорошо вписалась в зубной ряд.

конструкция была снята, и постоянная реставрация была временно вкручена (снимок 5). Только так можно было оценить, подходит ли реставрация во рту (снимок 6).

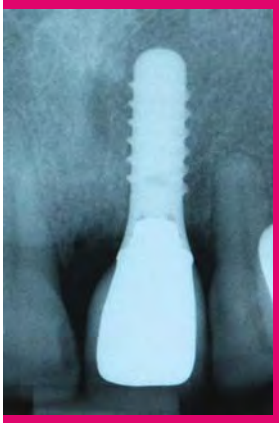

Снимок 7. Рентгеновский снимок работы во рту: форма металлического колпачка позволяет создать равномерный слой керамической облицовки толщиной максимум 1–1,5 мм.

Важно: каркас повторяет форму реставрации и поддерживает керамику

Не смотря на то, что об этом постоянно упоминают, хочу еще раз подчеркнтуть, что для надежной, долговечной реставрации необходимо создание равномерной толщины керамики максимум 1,5 мм или менее. Это возможно только благодаря моделировке колпачка в виде уменьшенной формы готовой реставрации (снимок 7). При меньшей толщине до 1,2–1,3 мм также возможно создание облицовки с высокой прозрачностью.

Случай 2. Требование – глянец внешней поверхности

У 65-летней женщины был удален зуб 22 и на его месте поставлен имплантат. На протяжении 45 лет она носит золотую пломбу в зубе 21, очень с ней свыклась и уже не могла представить свой внешний облик без нее. Хотя после имплантации не было сделано временной конструкции, десна сформировалась отлично – что не всегда бывает в таком возрасте (снимок 8). Врач и техник получили таким образом хорошую исходную ситуацию. После первого обжига коронка была примерена, цервикально было хорошее прилегание, а также форма и цвет сразу подошли.

Улучшение внешней поверхности

Невозможно сразу после глянцеобразующего обжига глазури получить поверхность, сравнимую с поверхностью естественного зуба. Поэтому и здесь после глянцеобразующего обжига последовала ручная полировка пемзой и щетками: в результате появился матовый глянец (снимок 9). Это занимает, как правило, 5–10 минут, но при некотором опыте можно получить глянцевую поверхность значительно лучшего качества, чем после нанесения любой глазури. Полировка смотрится тем естественнее, чем тоньше структура керамики (здесь: VM 13/VITA

Zahnfabrik). Осторожно при работе с поверхностно раскрашенными облицовками: при слишком интенсивной полировке легко потерять цвета.

После постановки реставрации обращает на себя внимание отличное прилегание десны, в чем можно было убедиться и при повторном осмотре через три месяца после постановки (снимок 10).

Снимок 8. Отличное прилегание десны после заживления имплантата в области зуба 22; золотая пломба на зубе 21 стала для пациентки незаменимой.

Снимок 9. Хорошее соответствие коронки в области зуба 22 при примерке, поверхность после ручной полировки с пемзой имеет такой же матовый глянец, как и соседние естественные зубы.

Снимок 10. Здоровый десневой сосочек через три месяца ношения реставрации.

Снимок 11. Исходная ситуация с потемневшим девитальным зубом 22.

Снимок 12. Характерные признаки как разрывы эмали, мамелоны и меловые пятна на соседнем зубе 21.

Случай 3: Требование – маскировка темной культи

Пациент в возрасте около 45 лет обратился к врачу с девитальным и потемневшим зубом 22 (снимок 11) – абсолютная классика для металлокерамики. Темная культя просвечивалась бы через керамический каркас и облицовка казалась бы серой.

При облицовке (VM 13/VITA Zahnfabrik) были созданы множественные мелкие разрывы эмали, мамелоны и меловые пятна, что имело место на соседнем зубе 21 (снимок 12). Так после первого обжига была нанесена масса VITA Interno 1 (white smoke) – малые разрывы эмали и масса VITA Interno 2 (sand) - мамелоны. Затем последовал прозрачный слой массы Neutral. В завершение была нанесена масса VITA AKZENT Plus 12 для усиления голубоватого отсвета в инцизальном крае, и был проведен глянцеобразующий обжиг. Уже при постановке временной коронки обращала на себя внимание темная

Снимок 13. Временная пластмассовая коронка.

тень в десне (снимок 13), которая осталась после постановки постоянной коронки (снимок 14). Вероятно темная внутренняя сторона коронки отражалась на зуб и распространялась серой пеленой в десне.

После ручной полировки поверхность облицовки получила такую же текстуру, как и соседний зуб (снимок 14). Реставрация гармонично вписалась в зубной ряд, ее вполне можно было принять за естественный зуб (снимок 15).

Благодарность

Хочется поблагодарить врача и его сотрудников, а также пациента за содействие и разрешение использовать снимки.

Заключение

Три представленных случая доказывают, что важные и сложные в эстетическом плане фронтальные реставрации могут создаваться в металлокерамике не только без потери качества, но и в некоторых случаях являются даже более предпочтительными, чем цельнокерамические реставрации. Примененная в этих случаях керамика позволяет воспроизводить эффекты прозрачности и цвета, как это имеет место в естественных зубах (случай 1). Тонкодисперсная структура керамики дает возможность создать желаемое качество поверхности, что достигается не только

Снимок 14. Воспроизведение поверхностной структуры по образцу зуба 21, серая тень в десне.

Снимок 15. Коронка неотличима в зубном ряду от естественных зубов.

нанесением глазури, а дополнительной ручной полировкой (случай 2). Благодаря красителям, которые можно добавлять в основные массы, реставрации не смотрятся раскрашенными, а передают воздействие цвета из глубины (случаи 1–3). Так же необходимо присутствие техника на месте, при примерке реставрации, чтобы внимательно пронаблюдать соотношение реставрации с соседним зубами. И кончно же замечательные свойства реставрационного материала позволяют прекрасно решать поставленные задачи.

Подробную информацию вы можете получить у официальных дилеров фирмы VITA в Украине

За консультациями обращайтесь:

Технический консультант Владимир Мадюдя,
тел.: +38 067 740 52 94
Фирма ИнСпе 79018, г. Львов, ул. Бр. Михновских, 42,
тел.: +38 032 240 37 05, www. inspe.ua
Фирма Меридиан 149 091, г. Харьков, ул. Сумская, 126,
тел.: +38 057 214 90 91

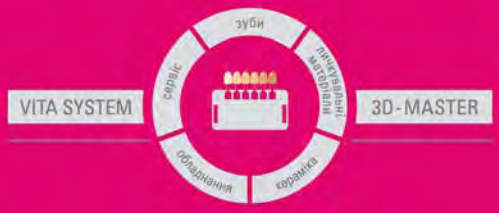

VITA